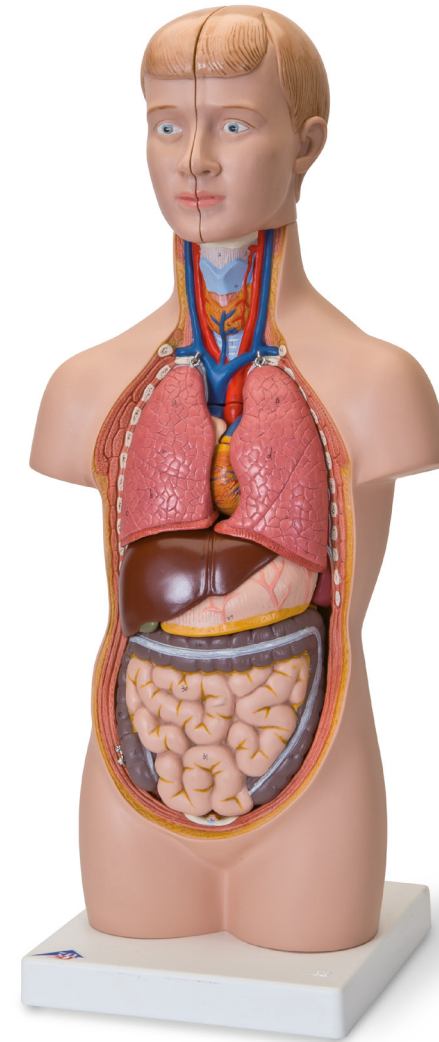


B22 (1000195)-09/17-2



...going one step further



**3B Scientific**

A worldwide group of companies

3B Scientific GmbH • Customer Service Medical  
Rudorffweg 8 • 21031 Hamburg • Germany  
Phone: + 49 (0)40-73966-0 • Fax: + 49 (0)40-73966-100  
3bscientific.com • info@3bscientific.com

© Copyright 2016 for instruction manual and design of  
product: 3B Scientific GmbH, Germany

5001955

**B22**

( 1000195)

**Latin**

**CAPUT**

- 1 Os frontale
- 2 Os sphenoidale
- 3 Os parietale
- 4 Os temporale
- 5 Os occipitale
- 6 Sinus frontalis
- 7 Os nasale
- 8 Maxilla
- 9 Mandibula
- 10 Cerebrum
- 11 Cerebellum

**REGIO CERVICALIS**

- 1 Os hyoideum
- 2 Ligamentum thyrohyoideum medianum
- 3 Membrana thyrohyoidea
- 4 Cartilago thyroidea
- 6 GLANDULA THYROIDEA
- 7 Cartilagine tracheales

**CAVITAS THORACIS**

**COR**

- 9 Ventriculus sinister
- 10 Pars ascendens aortae
- 11 Valva aortae
- 12 Arcus aortae
- 12a Pars thoracica aortae
- 12b Pars abdominalis aortae
- 13 Atrium sinistrum
- 14 Auricula sinistra
- 15 Valva atrioventricularis sinistra (Valva mitralis)
- 16 Ventriculus dexter
- 17 Truncus pulmonalis
- 18 Valva trunci pulmonalis
- 19 Atrium dextrum
- 20 Auricula dextra
- 21 Vena cava superior
- 22 Vena cava inferior
- 23 Valva atrioventricularis dextra (Valva tricuspidalis)
- 24 Venae pulmonales

- 25 Bifurcatio tracheae
- 26 Bronchus principalis dexter
- 27 Bronchus principalis sinister
- 28 Bronchus segmentalis

**A PULMO DEXTER**

- a Lobus superior
- b Lobus medius
- c Lobus inferior

**B PULMO SINISTER**

- d Lobus superior
- e Lobus inferior

**34 Oesophagus**

**35 Diaphragma**

**CAVITAS ABDOMINIS**

- 1 SPLEN
- 2 REN DEXTER
- 6 Arteria renalis
- 7 GLANDULA SUPRARENALIS SINISTRA
- 8 REN SINISTER
- 9 Ureter sinister
- 10 VESICA URINARIA
- 11 HEPAR
- a Lobus hepatis dexter
- b Lobus hepatis sinister
- 14 Lobus quadratus
- 15 Lobus caudatus
- 16 Arteria hepatica communis
- 17 Vena portae hepatis
- 18 Ductus hepaticus communis
- 19 Ductus cysticus
- 20 VESICA BILIARIS
- 22 GASTER
- 23 Cardia
- 24 Fundus gastricus
- 25 Pylorus
- 26 Curvatura minor
- 27 Curvatura major
- 28 PANCREAS

**INTESTINUM TENUE**

- 29 Duodenum
- 30 Jejunum
- 31 Ileum

**INTESTINUM CRASSUM**

- 32 Caecum
- 33 Appendix vermiformis
- 34 Valva ileocaecalis

**COLON**

- 35 Colon ascendens
- 36 Colon transversum
- 37 Colon descendens
- 38 Colon sigmoideum
- 39 Rectum

# Mini-torso

## HEAD

- 1 Frontal bone
- 2 Sphenoidal bone
- 3 Parietal bone
- 4 Temporal bone
- 5 Occipital bone
- 6 Frontal sinus
- 7 Nasal bone
- 8 Maxilla
- 9 Mandible
- 10 Cerebrum
- 11 Cerebellum

## NECK REGION

- 1 Hyoid bone
- 2 Median thyrohyoid ligament
- 3 Thyrohyoid membrane
- 4 Thyrohyoid cartilage
- 6 THYROID GLAND
- 7 Tracheal cartilage

## THORACIC CAVITY

### HEART

- 9 Left ventricle
- 10 Ascending aorta
- 11 Aortic valve
- 12 Arch of aorta
- 12a Thoracic aorta
- 12b Abdominal aorta
- 13 Left atrium
- 14 Left auricle
- 15 Mitral valve
- 16 Right ventricle
- 17 Pulmonary trunk
- 18 Pulmonary valve
- 19 Right atrium
- 20 Right auricle
- 21 Superior vena cava
- 22 Inferior vena cava
- 23 Tricuspid valve
- 24 Pulmonary veins

- 25 Tracheal bifurcation
- 26 Right main bronchus
- 27 Left main bronchus
- 28 Segmental bronchus

## A RIGHT LUNG

- a Superior lobe
- b Middle lobe
- c Inferior lobe

## B LEFT LUNG

- d Superior lobe
- e Inferior lobe

## 34 Oesophagus

## 35 Diaphragm

## ABDOMINAL CAVITY

- 1 SPLEN
- 2 RIGHT KIDNEY
- 6 Renal artery
- 7 LEFT SUPRARENAL GLAND
- 8 LEFT KIDNEY
- 9 Left ureter
- 10 URINARY BLADDER
- 11 LIVER
- a Right lobe of liver
- b Left lobe of liver
- 14 Quadrate lobe
- 15 Caudate lobe
- 16 Common hepatic artery
- 17 Hepatic portal vein
- 18 Common hepatic duct
- 19 Cystic duct
- 20 GALLBLADDER
- 22 STOMACH
- 23 Cardiac
- 24 Fundus of stomach
- 25 Pylorus
- 26 Lesser curvature
- 27 Greater curvature
- 28 PANCREAS

## SMALL INTESTINE

- 29 Duodenum
- 30 Jejunum
- 31 Ileum

## LARGE INTESTINE

- 32 Caecum
- 33 Appendix, Vermiform appendix
- 34 Ileoaeal valve

## COLON

- 35 Ascending colon
- 36 Transverse colon
- 37 Descending colon
- 38 Sigmoid colon
- 39 Rectum

## English

## Deutsch

## KOPF

- 1 Stirnbein
- 2 Keilbein
- 3 Scheitelbein
- 4 Schläfenbein
- 5 Hinterhauptbein
- 6 Stirnhöhle
- 7 Nasenbein
- 8 Oberkiefer
- 9 Unterkiefer
- 10 Großhirn
- 11 Kleinhirn

## HALSREGION

- 1 Zungenbein
- 2 Mittl. Schildknorpel-Zungenbeinband
- 3 Schildknorpel-Zungenbeinmembran
- 4 Schildknorpel
- 6 SCHILDDRÜSE
- 7 Luftröhrenknorpel

## BRUSTHÖHLE

### HERZ

- 9 Linke Herzkammer
- 10 Aufsteigende Hauptschlagader
- 11 Aortenklappe
- 12 Aortenbogen
- 12a Brustaaorta
- 12b Bauchaaorta
- 13 Linker Vorhof
- 14 Linkes Herzohr
- 15 Mitralklappe
- 16 Rechte Herzkammer
- 17 Lungenschlagaderstamm
- 18 Pulmonalklappe
- 19 Rechter Vorhof
- 20 Rechtes Herzohr
- 21 Obere Hohlvene
- 22 Untere Hohlvene
- 23 Trikuspidalklappe
- 24 Lungenvenen

- 25 Gabelung der Luftröhre
- 26 Rechter Hauptbronchus
- 27 Linker Hauptbronchus
- 28 Segmentbronchus

## A RECHTE LUNGE

- a Oberlappen
- b Mittellappen
- c Unterlappen

# Mini-Torso

## LINKE LUNGE

- d Oberlappen
- e Unterlappen

## 34 Speiseröhre

## 35 Zwerchfell

## BAUCHHÖHLE

- 1 MILZ
- 2 RECHTE NIERE
- 6 Nierenarterie
- 7 LINKE NEBENNIERE
- 8 LINKE NIERE
- 9 Linker Harnleiter
- 10 HARNBLASE
- 11 LEBER
- a Rechter Leberlappen
- b Linker Leberlappen
- 14 Viereckiger Leberlappen
- 15 Schwanzförmiger Leberlappen
- 16 Gemeinsame Leberarterie
- 17 Pfortader
- 18 Gemeinsamer Ausführungsgang der Leber
- 19 Ausführungsgang der Gallenblase
- 20 GALLENBLASE
- 22 MAGEN
- 23 Mageneingang
- 24 Magengrund
- 25 Pförtner
- 26 Kleine Krümmung
- 27 Große Krümmung
- 28 BAUCHSPEICHELDRÜSE

## DÜNNDARM

- 29 Zwölffingerdarm
- 30 Leerdarm
- 31 Krummdarm
- DICKDARM
- 32 Blinddarm
- 33 Wurmfortsatz
- 34 Bauhinsche Klappe

## GRIMMDARM

- 35 Aufsteigender Teil
- 36 Querverlaufender Teil
- 37 Absteigender Teil
- 38 Sigmoid
- 39 Mastdarm

# Mini-torse

## TÊTE

- 1 Os frontal
- 2 Os sphénoïde
- 3 Os pariétal
- 4 Os temporal
- 5 Os occipital
- 6 Sinus frontal
- 7 Os nasal
- 8 Mâchoire supérieure
- 9 Mâchoire inférieure
- 10 Cerveau
- 11 Cervelet

## RÉGION DU COU

- 1 Os hyoïde
- 2 Cartilage thyro-hyoïdien moyen
- 3 Membrane thyro-hyoïdienne
- 4 Cartilage thyroïde
- 6 GLANDE THYROÏDE
- 7 Cartilage de la trachée

## CAVITÉ THORACIQUE

### CŒUR

- 9 Ventricule gauche
- 10 Aorte ascendante
- 11 Valvule aortique
- 12 Crosse de l'aorte
- 12a Aorte thoracique
- 12b Aorte abdominale
- 13 Oreillette gauche
- 14 Auricule gauche
- 15 Valvule mitrale
- 16 Ventricule droit
- 17 Artère pulmonaire
- 18 Valve sigmoïde de l'artère pulmonaire
- 19 Oreillette droite
- 20 Auricule droite
- 21 Veine cave supérieure
- 22 Veine cave inférieure
- 23 Valve tricuspide
- 24 Veines pulmonaires

- 25 Bifurcation de la trachée
- 26 Bronche souche droite
- 27 Bronche souche gauche
- 28 Bronche segmentaire

### A POU MON DROIT

- a Lobe supérieur droit
- b Lobe moyen droit
- c Lobe inférieur droit

### B POU MON GAUCHE

- d Lobe supérieur gauche
- e Lobe inférieur gauche

- 34 Œsophage
- 35 Diaphragme

## CAVITÉ ABDOMINALE

- 1 RATE
- 2 REIN DROIT
- 6 Artère rénale
- 7 GLANDE SURRÉNALE GAUCHE
- 8 REIN GAUCHE
- 9 Urètre gauche
- 10 VESSIE
- 11 FOIE
- a Lobe droit du foie
- b Lobe gauche du foie
- 14 Lobe carré du foie
- 15 Lobe caudé du foie
- 16 Artère hépatique
- 17 Veine porte
- 18 Canal extérieur commun du foie
- 19 Canal extérieur de la vésicule biliaire
- 20 VÉSICULE BILIAIRE

### 22 ESTOMAC

- 23 Cardia
- 24 Grosse tubérosité de l'estomac
- 25 Pylore
- 26 Petite courbure de l'estomac
- 27 Grande courbure de l'estomac
- 28 PANCRÉAS

### INTESTIN GRÊLE

- 29 Duodénum
- 30 Jéjunum
- 31 Iléon

### GROS INTESTIN

- 32 Appendice vermiculaire
- 33 Appendice cæcal
- 34 Valvule iléo-cæcale

### CÔLON

- 35 Partie ascendante du côlon
- 36 Partie transversale du côlon
- 37 Partie descendante du côlon
- 38 Côlon pelvin
- 39 Rectum

## Français

## Español

# Mini-torso

## CABEZA

- 1 Hueso frontal
- 2 Hueso esfenoides
- 3 Hueso parietal
- 4 Hueso temporal
- 5 Hueso occipital
- 6 Seno frontal
- 7 Hueso nasal
- 8 Maxilar superior
- 9 Maxilar inferior
- 10 Cerebro
- 11 Cerebelo

## REGIÓN DEL CUELLO

- 1 Hueso hioides
- 2 Ligamento tirohioideo medio
- 3 Membrana tirohioidea
- 4 Cartilago tiroides
- 6 GLÁNDULA TIROIDES
- 7 Cartilago de la tráquea

## CAVIDAD TORÁCICA

### CORAZÓN

- 9 Ventrículo izquierdo
- 10 Aorta ascendente
- 11 Válvula aórtica
- 12 Arco aórtico
- 12a Aorta torácica
- 12b Aorta abdominal
- 13 Atrio izquierdo
- 14 Aurícula izquierda
- 15 Válvula mitral
- 16 Ventrículo derecho
- 17 Tronco pulmonar
- 18 Válvula pulmonar
- 19 Atrio derecho
- 20 Aurícula derecha
- 21 Vena cava superior
- 22 Vena cava inferior
- 23 Válvula tricúspide
- 24 Venas pulmonares

### 25 Bifurcación traqueal

- 26 Bronquio principal derecho
- 27 Bronquio principal izquierdo
- 28 Bronquios segmentarios

### PULMÓN DERECHO

- a Lóbulo superior
- b Lóbulo medio
- c Lóbulo inferior

### PULMÓN IZQUIERDO

- d Lóbulo superior
- e Lóbulo inferior

- 34 Esófago
- 35 Diafragma

## CAVIDAD ABDOMINAL

- 1 BAZO
- 2 RIÑÓN DERECHO
- 6 Arteria renal
- 7 GLÁNDULA SUPRARRENAL IZQUIERDA
- 8 RIÑÓN IZQUIERDO
- 9 Uréter izquierdo
- 10 VEJIGA URINARIA
- 11 HÍGADO
- a Lóbulo hepático derecho
- b Lóbulo hepático izquierdo
- 14 Lóbulo cuadrado
- 15 Lóbulo caudado
- 16 Arteria hepática común
- 17 Vena porta
- 18 Conducto hepático común
- 19 Conducto cístico
- 20 VESÍCULA BILIAR
- 22 ESTÓMAGO
- 23 Cardias
- 24 Fundus gástrico
- 25 Píloro
- 26 Curvatura menor
- 27 Curvatura mayor
- 28 PÁNCREAS

### INTESTINO DELGADO

- 29 Duodeno
- 30 Yeyuno
- 31 Íleon

### INTESTINO GRUESO

- 32 Apéndice
- 33 Apéndice vermiforme
- 34 Válvula de Bauhin

### COLON

- 35 Colon ascendente
- 36 Colon transverso
- 37 Colon descendente
- 38 Sigmoide
- 39 Recto

# Minitorso

## CABEÇA

- 1 Osso frontal
- 2 Esfenóide
- 3 Osso parietal
- 4 Lóbulo temporal
- 5 Osso occipital
- 6 Seio frontal
- 7 Osso nasal
- 8 Maxilar superior
- 9 Mandíbula
- 10 Cérebro
- 11 Cerebelo

## REGIÃO DO PESCOÇO

- 1 Osso hióide
- 2 Ligamento cricotiróideo mediano
- 3 Membrana tireiódica
- 4 Cartilagem tireóide
- 6 GLÂNDULA TIRÓIDE
- 7 Cartilagem traqueal

## CAVIDADE TORÁCICA CORACÃO

- 9 Ventrículo esquerdo
- 10 Aorta ascendente
- 11 Válvula aórtica
- 12 Arco da aorta
- 12a Aorta torácica
- 12b Aorta abdominal
- 13 Átrio esquerdo
- 14 Aurícula esquerda
- 15 Válvula mitral
- 16 Ventrículo direito
- 17 Tronco pulmonar
- 18 Válvula pulmonar
- 19 Átrio direito
- 20 Aurícula direita
- 21 Veia cava superior
- 22 Veia cava inferior
- 23 Válvula tricúspide
- 24 Veias pulmonares

- 25 Bifurcação da traqueia
- 26 Brônquio principal direito
- 27 Brônquio principal esquerdo
- 28 Brônquio segmentar

## PULMÃO DIREITO

- a Lobo superior
- b Lobo médio
- c Lobo inferior

## Português

## PULMÃO ESQUERDO

- d Lobo superior
- e Lobo inferior

- 34 Esôfago
- 35 Diafragma

## CAVIDADE ABDOMINAL

- 1 BAÇO
- 2 RIM DIREITO
- 6 Artéria renal
- 7 GLÂNDULA SUPRARRENAL ESQUERDA
- 8 RIM ESQUERDO
- 9 Ureter esquerdo
- 10 BEXIGA URINÁRIA
- 11 FÍGADO
- a Lobos de fígado direitos
- b Lobos de fígado esquerdos
- 14 Lobos de fígado quadrangulares
- 15 Lobos de fígado em forma de cauda
- 16 Artéria hepática comum
- 17 Veia porta
- 18 Ducto excretório comum do fígado
- 19 Ducto excretório da vesícula biliar
- 20 VESÍCULA BILIAR
- 22 ESTÔMAGO
- 23 Cárdia
- 24 Fundo gástrico
- 25 Píloro
- 26 Pequena inflexão
- 27 Grande inflexão
- 28 PÂNCREAS

## INTESTINO DELGADO

- 29 Duodeno
- 30 Jejuno
- 31 Íleo

## INTESTINO GROSSO

- 32 Apêndice
- 33 Apêndice vermiforme
- 34 Válvula de Bauhin

## CÓLON

- 35 Cólon ascendente
- 36 Cólon transversal
- 37 Cólon descendente
- 38 Cólon Sigmóide
- 39 Reto

## Italiano

## CAPO

- 1 Osso frontale
- 2 Osso sfenoide
- 3 Osso parietale
- 4 Osso temporale
- 5 Osso occipitale
- 6 Seno frontale
- 7 Osso nasale
- 8 Mascella
- 9 Mandibola
- 10 Cervello
- 11 Cervelletto

## REGIONE CERVICALE

- 1 Osso ioide
- 2 Legamento tiroideo mediano
- 3 Membrana tiroidea
- 4 Cartilagine tiroidea
- 6 GHIANDOLA TIROIDEA
- 7 Cartilagine tracheale

## CAVITÀ TORACICA CUORE

- 9 Ventricolo sinistro
- 10 Aorta ascendente
- 11 Valvola aortica
- 12 Arco aortico
- 12a Aorta toracica
- 12b Aorta addominale
- 13 Atrio sinistro
- 14 Auricola sinistra
- 15 Valvola mitrale
- 16 Ventricolo destro
- 17 Tronco polmonare
- 18 Valvola polmonare
- 19 Atrio destro
- 20 Auricola destra
- 21 Veia cava superiore
- 22 Veia cava inferiore
- 23 Valvola tricuspide
- 24 Vene polmonari

- 25 Biforcazione della trachea
- 26 Bronco principale destro
- 27 Bronco principale sinistro
- 28 Bronco segmentale

## POLMONE DESTRO

- a Lobo superiore
- b Lobo medio
- c Lobo inferiore

## POLMONE SINISTRO

- d Lobo superiore
- e Lobo inferiore

- 34 Esofago
- 35 Diaframma

## CAVITÀ ADDOMINALE

- 1 MILZA
- 2 RENE DESTRO
- 6 Arteria renale
- 7 SURRENE SINISTRO
- 8 RENE SINISTRO
- 9 Uretere sinistro
- 10 VESCICA
- 11 FEGATO
- a Lobo epatico destro
- b Lobo epatico sinistro
- 14 Lobo quadrato
- 15 Lobo caudato
- 16 Arteria epatica comune
- 17 Vena porta
- 18 Dotto epatico comune
- 19 Dotto cistico
- 20 CISTIFELLEA
- 22 STOMACO
- 23 Cardias
- 24 Fondo dello stomaco
- 25 Píloro
- 26 Piccola curvatura
- 27 Grande curvatura
- 28 PANCREAS

## INTESTINO TENUE

- 29 Duodeno
- 30 Digiuno
- 31 Íleo

## INTESTINO CRASSO

- 32 Intestino cieco
- 33 Appendice vermiforme
- 34 Valvola ileo-ciecale

## COLON

- 35 Colon ascendente
- 36 Colon trasverso
- 37 Colon discendente
- 38 Sigma
- 39 Retto

# Mini torso

# ミニトルソー

## 頭部

- 1 前頭骨
- 2 蝶形骨
- 3 頭頂骨
- 4 側頭骨
- 5 後頭骨
- 6 前頭洞
- 7 鼻骨
- 8 上顎骨
- 9 下顎骨
- 10 大脳
- 11 小脳

## 頸部

- 1 舌骨
- 2 正中甲状舌骨靭帯
- 3 甲状舌骨膜
- 4 甲状軟骨
- 6 甲状腺
- 7 気管軟骨

## 胸腔

### 心臓

- 9 左心室
- 10 上行大動脈
- 11 大動脈弁
- 12 大動脈弓
- 12a 胸大動脈
- 12b 腹大動脈
- 13 左心房
- 14 左心耳
- 15 僧帽弁
- 16 右心室
- 17 肺動脈
- 18 肺動脈弁
- 19 右心房
- 20 右心耳
- 21 上大静脈
- 22 下大静脈
- 23 三尖弁
- 24 肺静脈

- 25 気管分岐部
- 26 右主気管支
- 27 左主気管支
- 28 区域気管支

## A 右肺

- a 上葉
- b 中葉
- c 下葉

## B 左肺

- d 上葉
- e 下葉

- 34 食道
- 35 横隔膜

## 腹腔

- 1 脾臓
- 2 右腎
- 6 腎動脈
- 7 左副腎
- 8 左腎
- 9 左尿管
- 10 膀胱
- 11 肝臓
- a 肝臓の右葉
- b 肝臓の左葉
- 14 方形葉
- 15 尾状葉
- 16 総肝動脈
- 17 門脈
- 18 総肝管
- 19 胆嚢管
- 20 胆嚢
- 22 胃
- 23 噴門
- 24 胃底
- 25 幽門
- 26 小弯
- 27 大弯
- 28 脾臓

## 小腸

- 29 十二指腸
- 30 空腸
- 31 回腸

## 大腸

- 32 盲腸
- 33 虫垂
- 34 回盲弁

## 結腸

- 35 上行結腸
- 36 横行結腸
- 37 下行結腸
- 38 S状結腸
- 39 直腸

## 日本語

## Русский

## ГОЛОВА

- 1 Лобная кость
- 2 Клиновидная кость
- 3 Теменная кость
- 4 Височная кость
- 5 Затылочная кость
- 6 Лобный синус
- 7 Носовая кость
- 8 Верхняя челюсть
- 9 Нижняя челюсть
- 10 Мозг
- 11 Мозжечок

## ОБЛАСТЬ ШЕИ

- 1 Подъязычная кость
- 2 Медиальная щитоподъязычная связка
- 3 Щитоподъязычная мембрана
- 4 Щитоподъязычный хрящ
- 6 ЩИТОВИДНАЯ ЖЕЛЕЗА
- 7 Хрящ трахеи

## ПОЛОСТЬ ГРУДНОЙ КЛЕТКИ

### СЕРДЦЕ

- 9 Левый желудочек
- 10 Восходящая аорта
- 11 Клапан аорты
- 12 Дуга аорты
- 12a Грудной отдел аорты
- 12b Брюшная часть аорты
- 13 Левое предсердие
- 14 Ушко левого предсердия
- 15 Митральный клапан
- 16 Правый желудочек
- 17 Легочный ствол
- 18 Легочный клапан
- 19 Правое предсердие
- 20 Ушко правого предсердия
- 21 Верхняя полая вена
- 22 Нижняя полая вена
- 23 Трехстворчатый клапан
- 24 Легочные вены

- 25 Бифуркация трахеи
- 26 Правый главный бронх
- 27 Левый главный бронх
- 28 Сегментарный бронх

## A ПРАВОЕ ЛЕГКОЕ

- a Верхняя доля
- b Средняя доля
- c Нижняя доля

# Мини-торс

- B Левое легкое
- d Верхняя доля
- e Нижняя доля

- 34 Пищевод
- 35 Диафрагма

## БРЮШНАЯ ПОЛОСТЬ

- 1 СЕЛЕЗЕНКА
- 2 ПРАВАЯ ПОЧКА
- 6 Почечная артерия
- 7 ЛЕВЫЙ НАДПОЧЕЧНИК
- 8 ЛЕВАЯ ПОЧКА
- 9 Левый мочеточник
- 10 МОЧЕВОЙ ПУЗЫРЬ
- 11 ПЕЧЕНЬ
- a Правая доля печени
- b Левая доля печени
- 14 Квадратная доля
- 15 Хвостатая доля
- 16 Общая печеночная артерия
- 17 Портальная вена печени
- 18 Общий печеночный проток
- 19 Желчно-пузырный проток
- 20 ЖЕЛЧНЫЙ ПУЗЫРЬ
- 22 ЖЕЛУДОК
- 23 Кардиальный отдел
- 24 Дно желудка
- 25 Пилорический отдел
- 26 Малая кривизна
- 27 Большая кривизна
- 28 ПОДЖЕЛУДОЧНАЯ ЖЕЛЕЗА

## ТОНКИЙ КИШЕЧНИК

- 29 Двенадцатиперстная кишка
- 30 Тощая кишка
- 31 Подвздошная кишка

## ТОЛСТЫЙ КИШЕЧНИК

- 32 Слепая кишка
- 33 Аппендикс, червеобразный отросток
- 34 Илеоцекальный клапан

## ТОЛСТЫЙ КИШЕЧНИК

- 35 Восходящая ободочная кишка
- 36 Поперечная ободочная кишка
- 37 Нисходящая ободочная кишка
- 38 Сигмовидная кишка
- 39 Прямая кишка

# 迷你躯干

中文

Türkçe

# Mini-insan gövdesi

## 头

- 1 额骨
- 2 蝶骨
- 3 顶骨
- 4 颞骨
- 5 枕骨
- 6 额窦
- 7 鼻骨
- 8 上颌骨
- 9 下颌骨
- 10 大脑
- 11 小脑

## 颈部

- 1 舌骨
- 2 甲状舌骨正中韧带
- 3 甲状舌骨膜
- 4 甲状舌骨软骨
- 6 甲状腺
- 7 气管软骨

## 胸腔

### 心脏

- 9 左心室
- 10 升主动脉
- 11 主动脉瓣
- 12 主动脉弓
- 12a 胸主动脉
- 12b 腹主动脉
- 13 左心房
- 14 左心耳
- 15 二尖瓣
- 16 右心室
- 17 肺动脉干
- 18 肺动脉瓣
- 19 右心房
- 20 右心耳
- 21 上腔静脉
- 22 下腔静脉
- 23 三尖瓣
- 24 肺静脉

- 25 气管叉
- 26 右主支气管
- 27 左主支气管
- 28 肺段支气管

## A 右肺

- a 上叶
- b 中叶
- c 下叶

## B 左肺

- d 上叶
- e 下叶

- 34 食道
- 35 横隔膜

## 腹腔

- 1 脾
- 2 右肾
- 6 肾动脉
- 7 左肾上腺
- 8 左肾
- 9 左输尿管
- 10 膀胱
- 11 肝
- a 肝右叶
- b 肝左叶
- 14 方叶
- 15 尾状叶
- 16 肝总动脉
- 17 肝门静脉
- 18 肝总管
- 19 胆囊管
- 20 胆囊
- 22 胃
- 23 贲门
- 24 胃底
- 25 幽门
- 26 胃小弯
- 27 胃大弯
- 28 胰腺

## 小肠

- 29 十二指肠
- 30 空肠
- 31 回肠

## 大肠

- 32 盲肠
- 33 阑尾
- 34 回盲瓣

## 结肠

- 35 升结肠
- 36 横结肠
- 37 降结肠
- 38 乙状结肠
- 39 直肠

## KAFA

- 1 Frontal kemik
- 2 Sfenoidal kemik
- 3 Parietal kemik
- 4 Temporal kemik
- 5 Okipital kemik
- 6 Frontal sinüs
- 7 Nazal kemik
- 8 Maksilla
- 9 Mandibül
- 10 Serebrum
- 11 Serebellum

## BOYUN BÖLGESİ

- 1 Hiyoid kemiği
- 2 Medyan tiroid bağ dokusu
- 3 Tiroid zarı
- 4 Tiroid kartilajı
- 6 TİROİD BEZİ
- 7 Trakeal kartilaj

## TORASİK BOŞLUK

### KALP

- 9 Sol ventrikül
- 10 Çıkan aort
- 11 Aortik kapakçık
- 12 Aort kemeri
- 12a Toarsik aort
- 12b Abdominal aort
- 13 Sol atrium
- 14 Sol kulakçık
- 15 Mitral kapakçık
- 16 Sağ ventrikül
- 17 Pulmoner gövde
- 18 Pulmoner kapakçık
- 19 Sağ atriyum
- 20 Sağ kulakçık
- 21 Superior anatoplardamar
- 22 Inferior anatoplardamar
- 23 Triküspid kapakçık
- 24 Pulmoner damarlar

- 25 Trakeal bifürkasyon
- 26 Sağ ana bronş
- 27 Sol ana bronş
- 28 Segmental bronş

## SAĞ AKCİĞER

- a Superior lob
- b Orta lob
- c Inferior lob

## B SOL AKCİĞER

- d Superior lob
- e Inferior lob

- 34 Yemek borusu
- 35 Diyafram

## ABDOMİNAL KAVİTE

- 1 SPLEN
- 2 SAĞ BÖBREK
- 6 Renal arter
- 7 SOL SUPRARENAL BEZ
- 8 SOL BÖBREK
- 9 Sol üreter
- 10 İDRAR TORBASİ
- 11 KARACİĞER
- a Karaciğer'in sağ lobu
- b Karaciğer'in sol lobu
- 14 Dört köşeli lob
- 15 Kaudat lob
- 16 Ortak hepatik arter
- 17 Hepatik portal damar
- 18 Ortak hepatik kanal
- 19 Sistik kanal
- 20 SAFRA KESESİ
- 22 MİDE
- 23 Kardiyak
- 24 Mide fundusu
- 25 Pilonus
- 26 Daha küçük eğrilik
- 27 Daha büyük eğrilik
- 28 PANKREAS

## İNCE BAĞIRSAK

- 29 Duodenum
- 30 Jejunum
- 31 İleum

## KALIN BAĞIRSAK

- 32 Kör bağırsak
- 33 Apendiks, apsandis
- 34 İleoçekal kapak

## KOLON

- 35 Çıkan kolon
- 36 Çapraz kolon
- 37 İnen kolon
- 38 Sigmoid kolon
- 39 Rektum