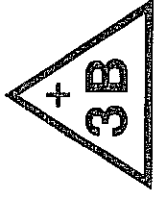


B20
B22

MINI-TORSO
MINI-TORSO
MINI-TORSE



Latein	Deutsch	English	Français
CAPUT	KOPF	HEAD	TÊTE
1 os frontale	1 Stirnbein	1 frontal bone	1 os frontal
2 os sphenoidale	2 Keilbein	2 sphenoidal bone	2 os sphenoidal
3 os parietale	3 Scheitelbein	3 parietal bone	3 os parietal
4 os temporale	4 Schläfenbein	4 temporal bone	4 os temporal
5 os occipitale	5 Hinterhauptbein	5 occipital bone	5 os occipital
6 sinus frontalis	6 Stirnhöhle	6 frontal sinus	6 sinus frontal
7 os nasale	7 Nasenbein	7 nasal bone	7 os nasal
8 maxilla	8 Oberkiefer	8 upper jaw	8 mâchoire supérieure
9 mandibula	9 Unterkiefer	9 lower jaw	9 mâchoire inférieure
10 cerebrum	10 Großhirn	10 cerebrum	10 cerveau
11 cerebellum	11 Kleinhirn	11 cerebellum	11 cervelet
REGIO CERVICALIS	HALSREGION	NECK REGION	REGION DU COU
1 os hyoideum	1 Zungenbein	1 hyoid bone	1 os hyoide
2 ligamentum thyrohyoideum medianum	2 Mittl. Schildknorpel-Zungenbeinband	2 middle retinaculum thyrohyoid	2 cartilage thyro-hyoïdien moyen
3 membrana thyrohyoidea	3 Schildknorpel-Zungenbeinmembran	3 thyrohyoid membrane	3 membrane thyro-hyoïdienne
4 cartilago thyroidea	4 Schildknorpel	4 cartilage thyrohyoid	4 cartilage thyroïde
5 GLANDULA THYROIDEA	5 Schilddrüse	5 THYROID GLAND	5 GLANDE THYROÏDE
6 cartilagineae tracheales	6 Luftröhrenknorpel	6 windpipe cartilage	6 cartilage de la trachée
CAVUM THORACIS	BRUSTHÖHLE	THORACIC CAVITY	CAVITÉ THORACIQUE
COR	HERZ	HEART	CŒUR
9 ventriculus sinister	9 Linke Herzkammer	9 left ventricle of the heart	9 ventricule gauche
10 aorta ascendens	10 Aufsteigende Hauptschlagader	10 ascending aorta	10 aorte ascendante
11 valva aortae	11 Aortenklappe	11 aortic valve	11 valvule aortique
12 arcus aortae	12 Aortenbogen	12 arch of aorta	12 crosse de l'aorte
12a aorta thoracica	12a Brustaorta	12a thoracic aorta	12a aorte thoracique
12b aorta abdominalis	12b Bauchaorta	12b abdominal aorta	12b aorte abdominale
13 atrium sinistrum	13 Linker Vorhof	13 left atrium	13 oreillette gauche
14 auricula sinistra	14 Linkes Herzohr	14 left auricula cordis	14 auricule gauche
15 valva mitralis	15 Mitralklappe	15 mitral valve	15 valvule mitrale
16 oder atrioventricularis sinistra	16 Rechte Herzkammer	16 right ventricle of the heart	16 ventricule droit du cœur
17 ventriculus dexter	17 Lungenschlagaderstamm	17 pulmonary artery	17 artère pulmonaire
18 truncus pulmonalis	18 Pulmonalklappe	18 pulmonary valve	18 valve sigmoïde de l'artère pulmonaire
19 valva pulmonalis	19 Rechter Vorhof	19 right atrium	19 oreillette droite
20 atrium dextrum	20 Rechtes Herzohr	20 right auricula cordis	20 auricule droite
21 auricula dextra	21 Obere Hohlvene	21 superior vena cava	21 veine cave supérieure
22 vena cava superior	22 Untere Hohlvene	22 inferior vena cava	22 veine cave inférieure
23 vena cava inferior	23 Tricuspidalklappe	23 tricuspid valve	23 valve tricuspïdienne
24 oder tricuspidalis	24 Lungenvenen	24 pulmonary veins	24 veines pulmonaires
25 venae pulmonales	25 Gabelung der Luftröhre	25 bifurcation of trachea	25 bifurcation de la trachée
26 bifurcatio tracheae	26 Rechter Hauptbronchus	26 right principal bronchus	26 bronche-souche droit
27 bronchus principalis dexter	27 Linker Hauptbronchus	27 left principal bronchus	27 bronche-souche gauche
28 bronchus principalis sinister	28 Segmentbronchus	28 segmental bronchus	28 bronche segmentaire

Latin	Deutsch	English	Français
A	PULMO DEXTER	RIGHT LUNG	POUMON DROIT
a	lobus superior	right superior lobe	lobe supérieur droit
b	lobus medius	right middle lobe	lobe moyen droit
c	lobus inferior	right inferior lobe	lobe inférieur droit
B	PULMO SINISTER	LEFT LUNG	POUMON GAUCHE
d	lobus superior	left superior lobe	lobe supérieur gauche
e	lobus inferior	left inferior lobe	lobe inférieur gauche
34	oesophagus	oesophagus	oesophage
35	diaphragma	diaphragm	diaphragme
	CAVUM ABDOMINIS	ABDOMINAL CAVITY	CAVITÉ ABDOMINALE
1	LIEN	SPLEEN	LA RATE
2	REN DEXTER	RIGHT KIDNEY	REN DROIT
6	arteria renalis dextra	left renal artery	artère rénale gauche
7	GLANDULA SUPRARENALIS SINISTRA	LEFT ADRENAL GLAND	GLANDE SURRENALE GAUCHE
8	REN SINISTER	LEFT KIDNEY	REN GAUCHE
9	ureter sinister	left renal duct	uretère gauche
10	VESICA URINARIA	URINARY BLADDER	VESSIE
11	HEPAR	LIVER	FOIE
a	lobus hepatis dexter	right lobe	lobe droit du foie
b	lobus hepatis sinister	left lobe	lobe gauche du foie
14	lobus quadratus	quadrate lobe	lobe carré du foie
15	lobus caudatus	caudate lobe	lobe caudé du foie
16	arteria hepatica communis	hepatic artery	artère hépatique
17	vena portae	portal vein	veine porte
18	ductus hepaticus communis	bile duct	canal extérieur du foie
19	ductus cysticus	cystic duct	canal extérieur de la vésicule biliaire
20	VESIVA FELLEA	GALL BLADDER	VESICULE BILIAIRE
22	VENTRICULUS	STOMACH	ESTOMAC
23	cardia	cardiac orifice	cardia
24	fundus ventriculi	fundus of the stomach	grosse tubérosité de l'estomac
25	pylorus	pylorus	pylore
26	curvatura minor	small curvature of stomach	petite courbure de l'estomac
27	curvatura major	great curvature of stomach	grande courbure de l'estomac
28	PANCREAS	PANCREAS	PANCRÉAS
	INTESTINUM TENUE	SMALL INTESTINE	INTESTIN GRÊLE
29	duodenum	duodenum	duodénum
30	jejunum	jejunum	jejunum
31	ileum	ileum	iléon
	INTESTINUM CRASSUM	LARGE INTESTINE	GROS INTESTIN
32	caecum	caecum	appendice vermiforme
33	appendix vermiformis	vermiform appendix	appendice caecal
34	valva ileocaecalis	ileocecal valve	valvule iléocaecale
	COLON	COLON	CÔLON
35	colon ascendens	ascending part of colon	partie ascendante du côlon
36	colon transversum	transversal part of colon	partie transversale du côlon
37	colon descendens	descending part of colon	partie descendante du côlon
38	colon sigmoideum	sigmoid colon	colon pelvien
39	rectum	rectum	rectum